

© Knyazhev V., Donchev N., Manolov N. et al., 2007.

В.Княжев, Н.Дончев, Н.Манолов, Т.Драгнева, Н.Белчев, Кр.Тютюнджиев
ПЕРВЫЙ КЛИНИЧЕСКИЙ ОПЫТ ИСПОЛЬЗОВАНИЯ
ЭНДОВЕНОЗНОЙ ЛАЗЕРНОЙ АБЛАЦИИ ПРИ ХРОНИЧЕСКОЙ
ВЕНОЗНОЙ НЕДОСТАТОЧНОСТИ НИЖНИХ КОНЕЧНОСТЕЙ.
АНАЛИЗ РАННИХ РЕЗУЛЬТАТОВ И ОСЛОЖНЕНИЙ

Клиника по сосудистой хирургии, Университетская больница „Св.Анна“-Варна, Болгария

Реферат:

Представлены первые результаты применения эндовазальной лазерной абляции у 58 больных хронической венозной недостаточностью в различных стадиях заболевания.

Женщин было 36 /62,1% / и мужчин 22 /37,9%/. Средний возраст пациентов 41,4 лет. По степени заболевания согласно международной классификации CEAP III ст. была у 37 больных, IV у 12, V у 6 и VI в трех случаях. Высокий вено-венозный рефлюкс в связи с insufficienцией клапанов в устье v.saphena magna /VSM/ был установлен у всех больных, сочетание вышеуказанной патологии с недостаточностью перфорантных вен в области нижней трети бедра и/или верхней и средней трети голени у 49 больных и тотальное поражение клапнного аппарата в бассейне VSM с тяжелыми трофическими изменениями кожи и подкожной ткани в нижней трети голени у 9. Лазерная обработка VSM производилась в импульсном режиме при мощности 12-15 Вт. в зависимости от сегмента конечности.

Первая оценка эффективности лазерной абляции давалась по данным ультразвукового исследования еще во время операции непосредственно после выполненной процедуры. Полная облитерация VSM от ее устья до дистального доступа была достигнута в 93,1 % случаев, поскольку у 4-х больных лазерная абляция сочеталась с кросс-эктомией.

На следующий день после операции у одного больного был установлен ограниченный 0,6X 1,0 см ожог в области средней трети голени, а у двух маленькая гематома в зоне открытого проксимального вмешательства. У 9 больных в бедренном сегменте конечности были констатированы экхимозы.

В отдаленном постоперационном периоде /3-9 мес./ отмечены следующие осложнения :

- Уплотнение, подобное хорде, по ходу обработанной лазером VSM, наблюдалось в продолжении 1-3 мес у 52 больных, после чего бесследно исчезло.
- Кожная пигментация сохранилась у двух больных более 4 мес. с тенденцией уменьшения ее интенсивности.
- Частичная реканализация проксимального сегмента VSM на протяжении около 4 см обнаружилась при ультразвуковом исследовании у одного из первых оперированных больных.

Регресс клинических признаков венозной недостаточности в, в частности уменьшение отеков ноги, а также субъективное улучшение состояния нижней конечности – уменьшение болей, вечернего дискомфорта в области нижних конечностей, постоянных парестезий наблюдалось у всех больных.

У трех пациентов к 6 мес. полностью эпителизировались длительно незаживающая язва с типичной локализацией.

Ключевые слова:

эндовазальная лазерная абляция, хроническая венозная недостаточность

Введение.

Хроническая венозная недостаточность нижних конечностей /ХВН/, возникающая чаще всего на основе продолжительно существующей и прогрессирующей варикозной или постфлебической болезни является одной из самых распространенных сосудистых патологий. Согласно статистическим данным 10-15% жителей ЕС в зрелом возрасте страдают ХВН, причем у около 30% из них заболевание приводит к стойкой инвалидности. Социально – экономическое значение ХВН иллюстрируется фактом, согласно которому в странах ЕС для лечения только ХВН расходуются ежегодно от 1,3 до 3% общего бюджета здравоохранения.

Для лечения ХВН были предложены множество различных методов, как хирургических так и неоперативных. В последние годы существенное распространение получили новые методы эндовазального воздействия на стенки варикозно расширенных вен – лазерная и радиочастотная абляция.

Целью нашей работы является клиническая апробация нового миниинвазивного метода лечения ХВН нижних конечностей, использующего лазерную энергию, а также уточнение показаний к применению лазерной абляции, анализ ранних результатов, включающих возможные осложнения и побочные действия.

Материал и методы.

С марта по ноябрь 2007г. указанным методом в клинике оперированы 58 больных с ХВН, из них 36 женщин /62,1% / и 22 мужчин /37,9%/. Средний возраст больных 41,5 лет /27- 69/. По степени заболевания согласно международной классификации CEAP больные распределялись следующим образом : III ст. была у 37 больных, IV у 12, V у 6 и VI у 3.

Кроме общепринятых лабораторных, клинических и функциональных методов исследования всем больным в предоперационном периоде выполнялось ультразвуковое дуплексное флебосканирование с цветным /Aloka – Pvo Sound SSD 3500 Plus/ или черно-белым /Sonoscape – SSI-600 / картированием венозного кровотока и доплерографическим анализом, причем основное внимание уделялось состоянию сафено- бедренного и сафено-подколенного соустьев, локализации и размерам incompetentных перфорантных вен, наличию или отсутствию патологического рефлюкса по глубоким венам.

Contact Information:

Prof. Knyazhev V.

E-Mail: knyaz@mail.bg

Высокий вено-венозный рефлюкс в связи с insufфициенцией клапанов в устье v.saphena magna /VSM/ был установлен у всех больных, сочетание вышеуказанной патологии с недостаточностью перфорантных вен в области нижней трети бедра и/или верхней и средней трети голени у 49 больных и тотальное поражение клапнного аппарата в бассейне VSM с тяжелыми трофическими изменениями кожи и подкожной ткани в нижней трети голени у 9.

Показания и противопоказания к выполнению лазерной абляции принципиально не различаются от таковых при конвенциональной операции, но с существенной оговоркой. Наличие даже тяжелых трофических изменений кожи в нижней части конечности не только не является противопоказанием к выполнению лазерной абляции, но и, напротив, ретроградное проведение лазерного световода от проксимальной трети голени к нижней дает возможность произвести лазерное воздействие на VSM и перфорантные вены без риска образования незарастающей раны в случае использования оперативного доступа в этой неблагоприятной для хирургического вмешательства зоне. Более чем 6-летний мировой опыт применения лазерных вмешательств у больных с ХВН позволил нам придерживаться к следующим показаниям и противопоказаниям к указанному виду операции.

Показания:

- Хроническая венозная недостаточность нижних конечностей с клапанной инкомпетенцией обеих поверхностных венозных магистралей во всех стадиях заболевания.
- Пациенты с противопоказаниями к конвенциональной интервенции в связи с преклонным возрастом, сопутствующими заболеваниями, необходимостью использования общей анестезии.

Относительные противопоказания:

- Беременность.
- Тяжелые сопутствующие заболевания.
- Большой варикс /венозная аневризма/ или диаметр VSM , превышающий 2,5 см в области сафено- бедренного соустья.
- Сегментарная обтурация VSM после перенесенного поверхностного тромбоза.
- Патологическая извитость или стеноз VSM.

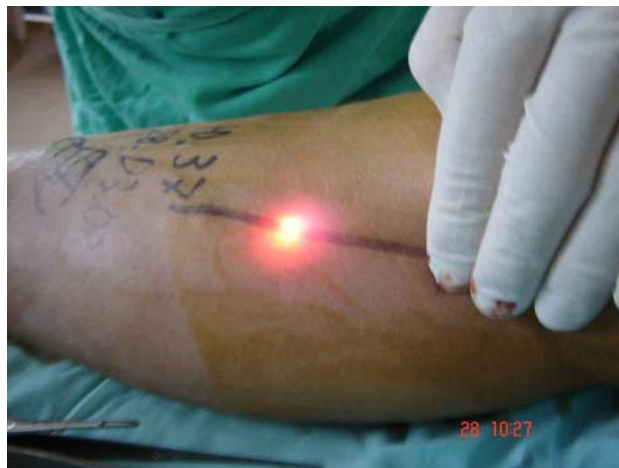Абсолютные противопоказания:

- Нереканализированная глубокая вена после перенесенного тромбоза .
- Хроническая артериальная непроходимость нижних конечностей.
- Анатомические венозные мальформации, создающие невозможность введения лазерной фибры в VSM.

Методика операции.

В качестве источника лазерного излучения в клинике использован мультидиодный эндолазер фирмы "INTERMEDIC" /Испания/ с длиной волны 980 nm и максимальной мощностью воздействия 15 Вт.

Перед манипуляцией производили накожную маркировку всех варикозно измененных вен. Анестезия, используемая при операции у 55 больных была спинальной и в трех случаях общей. От местной анестезии все больные отказались. Пункционно или через маленький доступ, используя специальный сет , в просвет VSM вводился лазерный световод, который под эхографическим контролем позиционировался на 1-2 см. ниже клапанов устья VSM, а между кожей и веной вводился 0,25% р-р Лидокаина или физиологический раствор как превантивная мера против ожогов кожного покрова в процессе лазерной эмиссии. Последняя осуществлялась в импульсном режиме при постепенном выведении световода в дистальном направлении, причем на каждый сантиметр приходилось по 1-2 импульса продолжительностью 3-4 сек.в бедренном и 1-2 сек.в подбедренном сегментах конечности.



Фиг.1
Чрезкожная визуализация локализации лазерного световода.

В области бедра использовалась мощность 12-15 Вт, в над и подколенном сегменте 8-10 Вт и в области голени 6-8 Вт. В процессе выведения световода, в зоне воздействия лазера, которое подобно вибрации легко улавливалось через кожу и визуально / Фиг. 1/, осуществлялась мануальная компрессия для лучшего контакта световода с интимой вены. В 4 случаях пришлось прибегнуть к открытой обработке VSM и ее притоков в связи со стенозом вены в области бедра у двух больных, двойной VSM с дублирующимися крупными трибутариями в овальной ямке в третьем случае и наличия венозной аневризмы больших размеров точно в устье VSM у четвертого больного . После выполнения лазерной абляции осуществлялось удаление крупных варикозных пакетов с помощью различных технических приемов - микрофлебэкстракция, микростриппинг, модификации метода Naratt. Подобную комбинацию лазерной абляции VSM и оперативного удаления варикозно измененных вен произвели у 52 из 58 больных Операция заканчивалась эластическим бинтованием конечности , причем по проекции VSM, обработанной лазером , как и на местах хирургически удаленных крупнокалиберных варикозных вен под эластический бинт укладывались поролоновые валики.

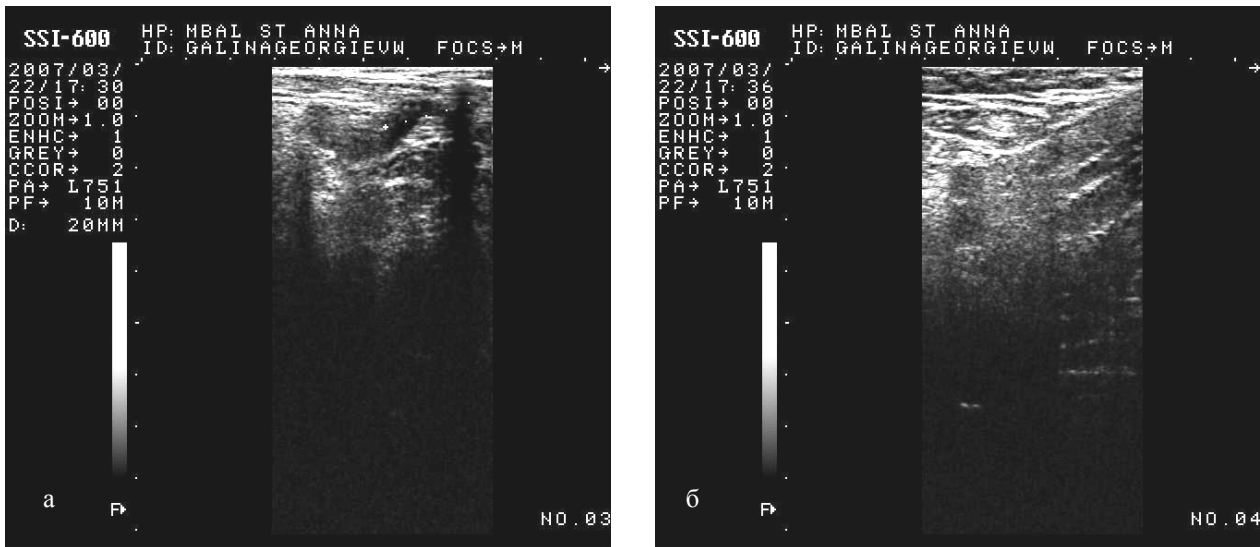
В день операции и на следующий больным вводилась профилактическая доза низкомолекулярных гепаринов, рекомендовались ранние и активные движения . После выписки из стационара /на следующий день после операции / пациентам назначалась эластическая компрессия нижней конечности в продолжении не менее 2-3 недель, а в дальнейшем продолжительное время ношение эластического чулка или колготок.

Результаты и обсуждение.

Результаты лечения определялись сообразно субъективной оценке, данной своему состоянию самими пациентами, клиническими данными, показателями ультразвукового исследования по ходу обработанной лазером VSM .

Первая оценка эффективности лазерной абляции давалась по данным ультразвукового исследования еще во время операции непосредственно после выполненной процедуры. Полная эндовазальная облитерация VSM от ее устья до дистального доступа была достигнута в 93,1% случаев /Фиг 2 а,б/. В 6,9% была выполнена открытая кросс-эктомия.

На следующий день после операции у одного больного был установлен ограниченный 0,6 X 1,0 см ожог в области средней трети голени, а у двух маленькая гематома в зоне открытого проксимального вмешательства.



Фиг.2

- а. Предоперационный сафенофеморальный рефлюкс.
- б. Интраоперационная гипоэхогенность просвета облитерированной VSM.

У 9 больных в бедренном сегменте конечности были констатированы экхимозы.

Контрольные осмотры, включая дуплексное сканирование, при отсутствии каких-либо жалоб проводились на 30 день, а также через 3 и 6, 9 мес.

В этом интервале отмечены следующие осложнения :

Уплотнение, подобное хорде, по ходу обработанной лазером VSM, наблюдалось в продолжении 1-3 мес у 52 больных, после чего бесследно исчезло.

Кожная пигментация сохранилась у двух больных более 4 мес. с тенденцией умунышения ее интенсивности.

Частичная реканализация проксимального сегмента VSM на протяжении около 4 см обнаружилась при ультразвуковом исследовании у одного из первых оперированных больных.

Регресс клинических признаков венозной недостаточности в , в частности уменьшение отеков ноги, а также субъективное улучшение состояния нижней конечности – уменьшение болей, вечернего дискомфорта

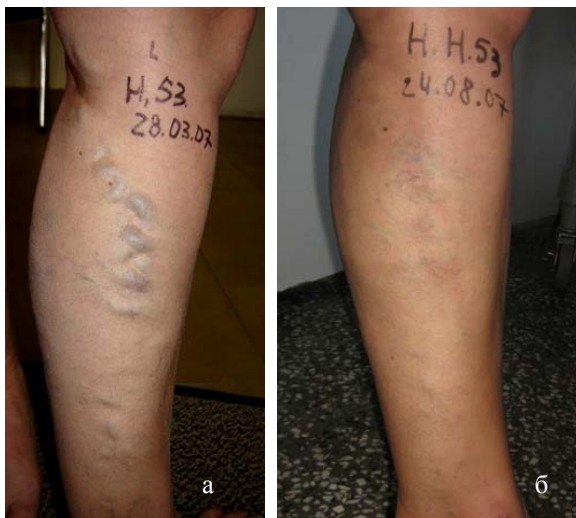
в области нижних конечностей, постоянных парастезий наблюдалось у всех больных /Фиг.3,4,5/.

У трех пациентов к 6 мес. полностью эпителизовались длительно незаживающие язвы с типичной локализацией /Фиг.6/.

Через 2-4 недели после лазерной абляции, по показаниям осуществляли склеротерапию в амбулаторной обстановке. Таковая потребовалась 14 больным, у которых поверхностная расширенная вена перекрещивала ахиллесово сухожилие, локализовалась на передней поверхности голени поверх тибиальной кости, а также в случаях рассыпного типа варикозных вен незначительного калибра .

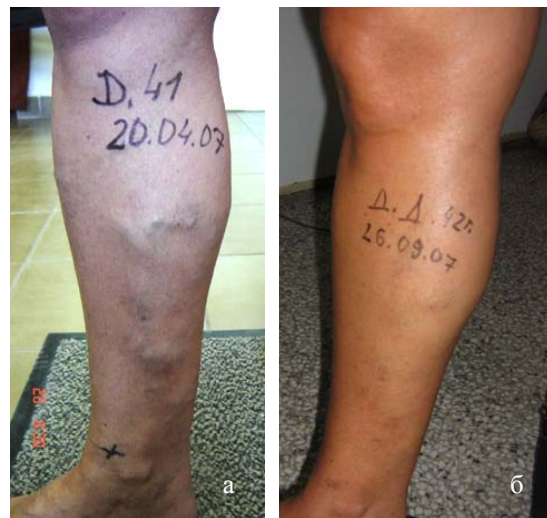Идея эндовазального воздействия на расширенные вены конечностей не нова. Предшественником методов обработки варикозно-расширенных вен с помощью электрического тока, является возможно Gaetano Conti из Неаполя, который еще в 1854 /1/ предложил «электропунктуру и прижигание» варикозной вены.

После того как в 1891 г. N.Tesla /2/ опубликовал данные о получении теплового эффекта при пропуска-



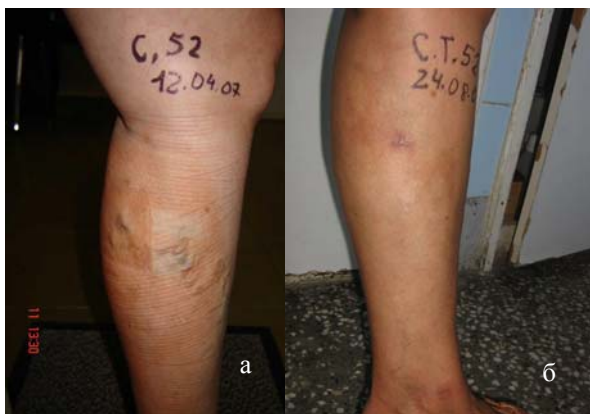Фиг.3

- а. Больная Н, 53. ХВН – III ст. перед лазерной абляцией.
- б. Та же больная, 5 мес. спустя.



Фиг.4

- а. Больная Д, 41. ХВН – IV ст. перед операцией.
- б. Та же больная, 5 мес. спустя.



Фиг.5

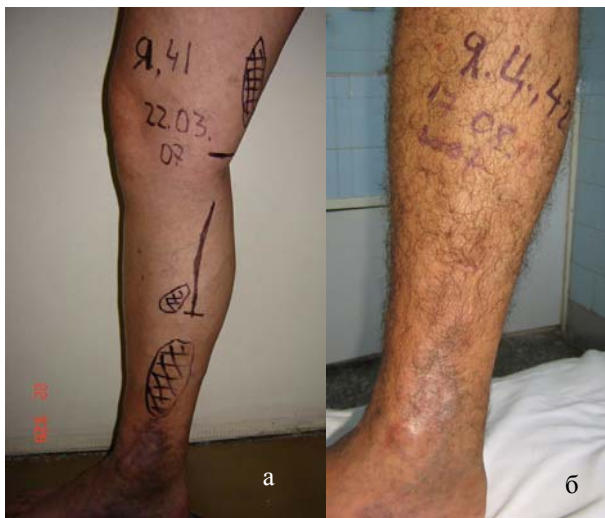а. Больная С, 52. ХВН – III ст. перед лазерной аблацией и хирургическим устранением расширенных вен голени.

б. Та же больная 4,5 мес спустя .

нии токов высокой частоты через тело человека, французский хирург Р.Оudin, 1897 / 3 / г.сообщил об успешных результатах лечебной коагуляции тканей с помощью высоко-частотного моноактивного электрода. Первые же попытки использовать эндовазальную электрокоагуляцию у больных с варикозом нижних конечностей производил еще Р. Капеллати, /цит. по Ходкевич С.П., 1948 г./, который посредством пункции вводил электроды в просвет расширенной вены, после чего производил интраваскулярную их коагуляцию. Подобный метод лечения описывал позже Р. Foote, 1954г /5/.

В 1959 г. хирурги из Праги L.Hejhal, P.Firt, D.Livora / 6 / сообщили о, разработанном ими и апробированном с 1955 г. в клинических условиях, методе моноактивной биполярной коагуляции. В основе метода, основанном на коагулирующем действии токов высокой частоты, лежит создание высокой температуры в тканях, приводящей к дегидратации и денатурации белков, причем основное температурное воздействие тока на ткани создается в области наружной поверхности обрабатываемого сосуда, в связи с чем возникает широкая зона ожога, в которую кроме вены вовлекалась паравенозная клетчатка и даже кожа.

Описываемых недостатков оказался лишен метод,



Фиг.6

а. Пациент Я, 41. ХВН – VI ст. Перед лазерной аблацией.

б. Около 5 мес спустя язва закрылась, значительно улучшенная кожная трофика.

использующий биактивный электрод /7/, позволяющий создать более плотный силовой пучок токов высокой частоты. Тем не менее, метод эндовазальной, как и предложенный позже способ перивазальной электрокоагуляции, постепенно были оставлены.

В 1981 г Milleret R и Le Pivert P./8/ сообщили о новом методе эндовазальной аблации - криосклерозе VSM, а позже криострипинге, подобно работе Cheatle T.R, Kayombo B, Perrin M. /9/ опубликованной в 1993 г. Методы, базирующиеся на криовоздействии на стенку вены, состояли в введении специального полого металлического криозонда в просвет VSM после ее проксимального пересечения. В просвет зонда подавалась закись азота, создающая на его поверхности температуру около минус 80-90°C., после чего при первом варианте / Milleret R / зонд удаляется из просвета VSM, интима которой под указанным воздействием нарушается, происходит криокоагуляция и вена в дальнейшем подвергается склерозу. При втором варианте /Cheatle T.R / после криоаблации вена удаляется с помощью того же зонда, конструкция которого несколько отличается и приспособлена для инвагинационного стриппинга VSM.

Эндовазальные методы лечения варикозно-расширенных вен продолжали совершенствоваться и в 1999 г почти одновременно появились сообщения о двух новых вариантах интраваскулярной аблации – лазерной и радио-фреквентной.

Правда, первое сообщение об использовании эндовенозного лазера при лечении варикоза VSM сделал еще Puglisi B и соавт. в 1989 г./10/ на международном конгрессе IUP в Страссбурге, но распространение метод получил лишь после публикации Bone C. /11/.

Метод радио-частотного воздействия представляет устройство для эндовазального термолитиза вен (VNUS Closure Vein Treatment System), основой которого является радиочастотная энергия, продуцируемая и подаваемая генератором к катетерному электроду в результате чего в просвете сосуда образуется высокая температура / плюс 80-90°C/, приводящая к денатурации коллагена сосудистой стенки.

Лазерный метод заключается в разрушении венозной стенки тепловой энергией, которая передается от диодного лазера через, введенное интравенозно, фиброоптическое волокно и, воздействуя на гемоглобин эритроцитов крови, а также жидкое содержимое венозной стенки, вызывает эндовазальную фотокоагуляцию и денатурацию белков интимы венозного сосуда.

Основная цель эндоваскулярных методов, облитерируя просвет поверхностной венозной магистрали, прекратить венозный рефлюкс в сафенофemorальном соустье и дистальных сегментах VSM и/или VSP у больных ХВН.

Согласно мнению авторов, располагающих значительным собственным опытом /12-18/ главными положительными сторонами лазерной аблации при ХВН нижних конечностей являются следующие:

- микрохирургическая точность работы с эндолазером.
- минимальноинвазивная, а следовательно и менее травматическая техника операции.
- в ряде случаев возможность выполнения манипуляций в амбулаторном порядке при необязательной госпитализации.
- возможность выполнения лазерной аблации под местной анестезией при варикозных изменениях, затрагивающих только VSM.
- быстрое послеоперационное восстановление.
- уменьшение послеоперационных осложнений и побочных реакций.
- отсутствие гематом и, следовательно, отсутствие кровопотери.
- более быстрое восстановление трудоспособности пациентов.

• отличные эстетические результаты, что немаловажно в связи с более высокой заболеваемостью у женщин.

Вышеуказанные достоинства лазерной абляции не означают, что метод абсолютно безопасен.

В литературе появились и первые сообщения об осложнениях, большинство которых с правом можно отнести к так называемым „малым” осложнениям - постоперационные экхимозы, небольшие гематомы, ожоги кожи, хордовидное уплотнение по ходу обработанной лазером вены, гиперпигментации, парестезии /19-22/. Большинство подобных осложнений впоследствии полностью или в значительной степени исчезают. Вместе с тем описан и случай одновременной перфорации стенки вены и артерии с образованием А-В фистулы /23/.

Гораздо более опасным оказалась возможность образования постабляционного тромба в общей бедренной вене /24,25/, а также случаи легочной эмболии непосредственно после операции /26/. В качестве превентивной меры против подобных осложнений некоторые авторы предложили производить лазерную обработку VSM после выполнения высокой ее лигатуры, причем если одни из них применяли приблизительно по-равну лазерное воздействие на VSM и кросс-эктомию /27,28/, то другие прибегали к такому сочетанию как метод выбора /29 - 32/. Более того, Huang Y и соавт., 2005 /33/, располагая опытом лечения 208 больных считают, что подобная комбинация значительно расширяет показания к применению лазерной эндоабляции и создает возможности успешного использования ее при первичной недостаточности глубоких вен, а также при таких малформациях, как синдром Klippel-Trenaunay.

Ряд вопросов, связанных с использованием эндовазального лазерного воздействия при лечении больных с варикозом нижних конечностей, все еще не нашел полного и искреннего ответа. Например, что заставляет некоторых ангиохирургов сегодня, когда уже накоплен опыт сотен операций, предпочесть, вопреки мнению большинства, сочетание кросс-эктомии с лазерной абляцией VSM? Можно ли с полной уверенностью утверждать, что лазерная обработка сафенофemorального соустья, этой безусловно ключевой зоны, не чревата с одной стороны возобновлением высокого рефлюкса и реканализацией вены, а с другой риском образования жизнеопасного тромбоза глубокой вены? Стоит ли в случае необходимости выполнения кросс-эктомии переходить на тривиальный стриппинг или, не забывая о ряде других преимуществ эндовазальной лазерной обработки VSM, продолжать ее абляцию?

Что важнее и рациональнее, косметические или функциональные преимущества?

Ответы на эти вопросы может дать только последующий, причем, многолетний опыт специалистов, базирующийся на сотнях оперированных больных, прослеженных в самом отдаленном периоде.

Настоящая публикация осуществлена по проекту, одобренному и финансированному Национальным фондом „Научные исследования” МОН, Болгария

Литература

- Conti G., 1854. Цит. по John J. Bergan. The Vein Book, 2007. San Diego, California, USA., p.11.
- Tesla N. Phenomena of alternate currents of very high frequency // Electrical World, N.Y., 21. II 1891
- Oudin P. Radiotherapie, roentgentherapie, radiumtherapie, phototherapie. par P. Oudin [et] A. Zimmern. Paris, J.B. Bailliere, 1913. xii, 492 p
- Kapellati P.. Цит. по Ходкевич С.П. Инъекционные методы лечения варикозных вен нижних конечностей. Томск, 1948 г, стр. 158
- Foot R.R. Varicose veins. 2-nd edition. Londonq, 1954.
- Hejhal L., Firt P., Livora D. Endovascular electrocoagulation of superficial varices of leg.// Rozhl Chir. 1959 Jun ;38 :418-25.
- Лампер С.П. Лечение варикозного расширения подкожных

вен нижних конечностей методом электрокоагуляции.// Хирургия, (Mosk). 1964, Nov;40:111-6.

8. Milleret R, Le Pivert P. Cryosclerosis of the saphenous veins in varicose reflux in the obese and elderly.// Phlebologie. 1981;34:601-5.

9. Cheattle TR, Kayombo B, Perrin M. Cryostripping the long and short saphenous veins.// Br J Surg. 1993;80:1283.

10. Puglisi B, Tacconi A, San Filippo F. L'application du laser ND-YAG dans le traitement du syndrome variqueux (Application of the ND-YAG laser in the treatment of varicose syndrome). In: Davey A, Stemmer R, eds. Phlebology'89. London:J Libby Eurotext. 1989. 839-42.

11. Bone C. Tratamiento endoluminal de las varices con laser de diodo. Estudio preliminar.// Rev Patol Vasc 1999;5:35-46.

12. Shevchenko IuL, Liadov KV, Sto?ko IuM. et al. Laser obliteration in the treatment of varicose disease of the lower limbs // Khirurgiia (Mosk). 2005;(1):9-12.

13. Proebstle TM, Herdemann S. Early results and feasibility of incompetent perforator vein ablation by endovenous laser treatment.// Dermatol Surg. 2007, Feb;33(2):162-8.

14. Myers K, Fris R, Jolley D Treatment of varicose veins by endovenous laser therapy: assessment of results by ultrasound surveillance.// Med J Aust. 2006, Aug 21;185(4):199-202.

15. Kavuturu S, Girishkumar H, Ehrlich F. Endovenous laser ablation of saphenous vein is an effective treatment modality for lower extremity varicose veins // Am Surg. 2006, Aug;72, 672-5; discussion 675-6.

16. Sharif MA, Soong CV, Lau LL, Corvan R, Lee B, Hannon RJ. Endovenous laser treatment for long saphenous vein incompetence.// Br J Surg.2006, Jul; 93 (7):831-5.

17. Mekako AI, Hatfield J, Bryce J, Lee D et al. Controlled Trial of Endovenous Laser Therapy and Surgery in the Treatment of Varicose Veins.// Ann Vasc Surg. 2006, Jun, 27; 20(4):451-7.

18. van den Bos RR, Kockaert MA, Neumann HA, Nijsten T. Technical review of endovenous laser therapy for varicose veins.// Eur J Vasc Endovasc Surg. 2008, Jan;35(1):88-95. Epub 2007 Oct 24.

19. Disselhoff BC, der Kinderen DJ, Moll FL. Is there recanalization of the great saphenous vein 2 years after endovenous laser treatment?// J Endovasc Ther. 2005, Dec;12(6):731-8.

20. Dunst KM, Huemer GM, Wayand W, Shamiyeh A. Diffuse phlegmonous phlebitis after endovenous laser treatment of the greater saphenous vein.// J Vasc Surg. 2006, May;43(5):1056-8.

21. Passman MA, Dattilo JB, Guzman RJ, Naslund TC. Combined endovenous ablation and transilluminated powered phlebectomy: is less invasive better.// Vasc Endovascular Surg. 2007, Feb-Mar;41 (1):41-7.

22. Hyun S. Kim1, Ikechi J. et al. Lower Energy Endovenous Laser Ablation of the Great Saphenous Vein with 980 nm Diode Laser in Continuous Mode.// CardioVascular and Interventional Radiology, 2006, Volume 29, Number 1, P. 64 - 69

23. Paul E. Timperman. Arteriovenous Fistula after Endovenous Laser Treatment of the Short Saphenous Vein. // Journal of Vascular and Interventional Radiology. Volume 15, Issue 6, June 2004, Pages 625-627.

24. Mozes G, Kalra M, Carmo M et al. Extension of saphenous thrombus into the femoral vein: a potential complication of new endovenous ablation techniques.// J Vasc Surg. 2005, Jan;41 (1):130-5.

25. Puggioni A, Kalra M, Carmo M, et al. Endovenous laser therapy and radiofrequency ablation of the great saphenous vein: analysis of early efficacy and complications.// J Vasc Surg. 2005, Sep;42 (3):488-93.

26. Ravi R, Rodriguez-Lopez JA, Trayler EA et al. Endovenous ablation of incompetent saphenous veins: a large single-center experience. //J Endovasc Ther. 2006, Apr;13(2):244-8.

27. Gradman W.S. Adjunctive proximal vein ligation with endovenous obliteration of great saphenous vein reflux: does it have clinical value?// Ann Vasc Surg. 2007, Mar; 21(2):155-8.

28. Chandler JG, Pichot O, Sessa C et al. Defining the role of extended saphenofemoral junction ligation: a prospective comparative study.// J Vasc Surg, 2000, 32:941-53.

29. Ye W, Liu CW, Guan H et al. Endovenous laser combined with ligation and stripping therapy for varicose saphenous.// Zhongguo Yi Xue Xue Yuan Xue Bao. 2006, Jun;28(3):457-9.

30. Katsushi O., Yasuhisa M., Hironori M. et al. Endolaser Treatment: A Novel Minimally Invasive Surgery for Varicose Veins.// J Jpn Coll Angiol, 2003, 43: 27-31.

31. Longhini A, Borelli P, Franzini M et al. Combination of endovenous laser treatment and a surgical approach for venous disease.// Chir Ital. 2007 Jul-Aug;59(4):475-9

32. Назаренко Г.И., Кунгурцев В.В., Чиж В.Р. и др. Применение высокоэнергетического лазера в хирургическом лечении варикозной болезни. // Ангиология и сосудистая хирургия, 2001, т.7, 4, 68-73. 33.

33. Huang Y, Jiang M, Li W et al. Endovenous laser treatment combined with a surgical strategy for treatment of venous insufficiency in lower extremity: a report of 208 cases. // J Vasc Surg. 2005 Sep;42(3):494-501

V. Knyazhev, N. Donchev, N. Manolov, T. Dragneva, N. Belchev, Kr. Tyutyundzhiev
INITIAL CLINICAL EXPERIENCE IN ENDOVENOUS LASER ABLATION (EVLA) OF VENOUS
INSUFFICIENCY IN LOWER EXTREMITY.

ANALYSIS OF EARLY EFFICACY AND COMPLICATIONS

Vascular Surgery Clinic, Medical University – Varna, Bulgaria

ABSTRACT:

The aim of our study was to report our experience in the endovenous laser ablation of 58 patients with Chronic Venous Insufficiency. The mean age was 41,1 years old, 36 (62,1%) women and 22 (37,9%) men. The CEAP classifications of the limbs were 37 at C3, 12 at C4, 6 at C5 at 3 at C6.

A high reflux, resulting from an insufficiency in the incompetent saphenous vein and saphenofemoral junction, was detected in all patients. It was combined with insufficiency of the incompetent perforators in 49 patients and with total lesion of the GSV with eczematization and varicose ulcers in 9 patients. Patients were treated with 980nm diode laser energy, which was delivered at 10 – 15 W pulse mode, depending on the treated venous segment.

Complete occlusion was achieved in 93,1% and in the other 4 patients (6,9%) a crossotomy was performed.

We observed a restricted dermal burn (0,6x1,0 sm.) in 1 patient and haematomas in the region of the proximal access in 2 patients. Nine patients had ecchymoses.

In the late postoperative period (3-9 months) we observed the following complications: transitory induration of the saphenous vein right after the procedure for 1-3 months in 52 patients; skin pigmentation in 2 patients. Partial recanalization of the proximal segment of GSV in 4 sm. extent was found in 1 patient during the control Duplex-scanning.

Relieve of symptoms cause from venous insufficiency (edema, heavy legs, pain and discomfort), was observed in all the patients. In 3 patients was observed healing of the varicose ulcers for 6 months.

Keywords:

endovenous laser ablation, Chronic Venous Insufficiency

© Knyazhev V., Manolov N., 2007.

В.Княжев, Н.Манолов

**АУТОВЕНОЗНЫЙ ШУНТ ИЛИ СОСУДИСТЫЙ ПРОТЕЗ,
ИСПОЛЬЗУЕМЫЕ ОДНОВРЕМЕННО ДЛЯ БЕДРЕННО-
НАДКОЛЕННОГО ШУНТИРОВАНИЯ И ПРОФУНДОПЛАСТИКИ**

Клиника по сосудистой хирургии, Университетская больница „Св.Анна“-Варна, Болгария

Реферат:

Целью работы является клиническая апробация метода, при котором одновременно с бедренно-артериальным шунтированием реверсированной аутовеной или искусственным сосудистым протезом из политетрафтороэтилена /ПТФЭ/ производится профундопластика, задача которой разгрузить шунт, а также принять на себя роль основного фактора кровоснабжения конечности при остром его тромбозе.

Всего было оперировано 24 больных в возрасте от 54 до 78 лет.

В отдаленном периоде от 3 до 15 лет тромбоз шунта произошел у четверых больных.

Бедренно-надколенное шунтирование реверсированной аутовеной или протезом в сочетании с профундопластикой по оригинальному методу является методом выбора в клинике .

Ключевые слова:

Бедренно-надколенное шунтирование, профундопластика

Бедренно-дистальное шунтирование у больных с хронической артериальной непроходимостью /ХАН/ нижних конечностей продолжает оставаться одной из самых рискованных реконструктивных операций. Особенно высокий процент неудачных исходов шунтирования наблюдается при окклюзии или стенозах тибиальных артерий, сопровождающихся высоким перифери-

ческим сопротивлением, что особенно при прогрессирующей критической ишемии нижних конечностей, приводит к ретромбозу шунта еще в раннем послеоперационном периоде. При этом, ишемия конечности чаще всего углубляется в связи с отсутствием механизмов, способных подстраховать внезапно наступившую редуцию артериальной перфузии.

Целью работы является апробация метода, при котором одновременно с бедренно-артериальным шунтированием реверсированной аутовеной или искусственным сосудистым протезом из политетрафтороэтилена /ПТФЭ/ производится профундопластика, задача ко-

Contact Information:

Prof. Knyazhev V

E-Mail: knyaz@mail.bg